Einsatzbericht Prof. Dr. Ulrich Exner in Lviv/Ukraine im Oktober 2025

Die Anreise erfolgte per Flugzeug über Warschau – Rzeszow LOT dann auf dem Landweg von Rzeszow – Lviv. Bei der Ankunft in Rzeszow gab es Probleme, da das Gepäck nicht angekommen war. Aufgrund dieses bekannten Problems wollte Prof. Dr. Exner im Vorfeld das kleine Instrumenten und ein Implantatset im Handgepäck mitnehmen, was leider von der Fluggesellschaft abgelehnt wurde.

Neben dem fehlenden Gepäck gab es auch auf dem Landweg nach Lviv einige Komplikationen, so dass erst verspätet im Western Ukrainian Specialized Children's Hospital Lviv die Patienten behandelt werden konnten

Anbei wird dokumentiert wie intensiv eine Einsatzwoche aussieht und nachfolgend beispielhaft werden einige Untersuchungsprotokolle und Operationsberichte aufgeführt:

17.10.2025
Vitaliya H.
Osteosarkom Tibia
12.07.2023 Resektion und Rekonstruktion mit pasteurisiertem Replantat.
Jetzt Rezidiv am Wadenbein
Resektion vorgesehen

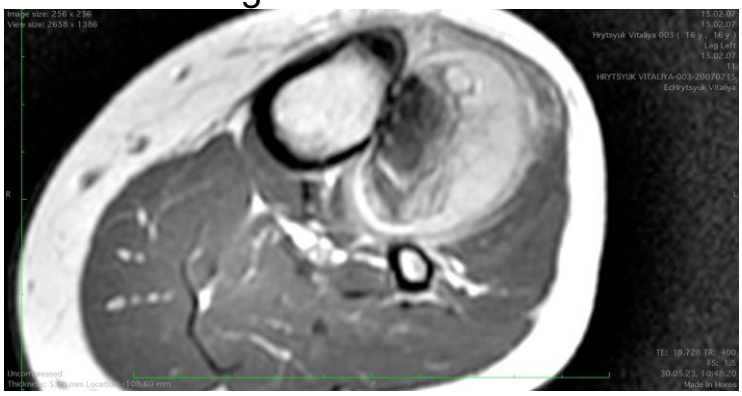

17.10.2025
Hanna K.
Deformität/Vertebra-Anomalien Klippel-Feil mit Schulterhochstand
Das Kind muss sich entscheiden, aber es wünscht aktuell keine vor allem ästhetische Operation. Ich kann nicht sicher bestätigen, dass eine frühere Korrektur ein besseres Resultat ergeben würde. Man hatte deshalb der Mutter eine Operation vorgeschlagen. Das Kind möchte es aber nicht. Hier hat Prof Dr. Exner und sein Team die Entscheidung des Kindes akzeptiert und es wurde keine OP durchgeführt, da es eine überwiegend ästhetische Indikation ist.

17.10.2025
Viktoria L.
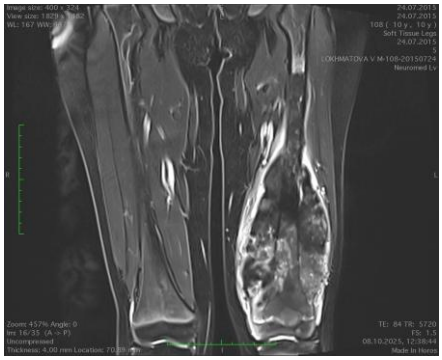
mit neu diagnostiziertem Ostesarkoma des distalen Femurs mit Übergreifen auf die Epiphyse.
Nach eingehenden Diskussion der Optionen, hat Prof Dr. Exner hier eine Borggreve-Umkehrplastik eingesetzt, was das langfristig beste Vorgehen ist.

17.10.2025
Hanna M.
Hat bereits seit Monaten starke Schmerzen.
Sie hat ein Chondro-Sarkom Os pubis rechts, das ausschliesslich durch Resektion behandelbar ist. Dies ist jedoch eine der technisch aufwändigsten Operationen. Prof. Dr. Exner hat das eingehend mit der Patientin besprochen und es wird ein Team für diese OP zusammenstellen.

18.10.2025
Bildgebung verschiedener Tumore mit Dr. Romanyshin gesichtet
Scotch Cast gekauft mit Sofiia Rudenko

19.10.2025

Besuch des ‘Orphanage’ Livchitsky. 75 km ausserhalb Lviv.
Hier leben 69 Kinder von 6 bis 16 Jahre mit verschiedenen leichter integrierbaren Einschränkungen. Beindruckend für das Team ist, dass alle Kinder äusserst offen und zufrieden sind. Etwa die Hälfte der Kinder geht übers Wochenende zu Familien, oft ungerne, da schlechte häusliche Verhältnisse vorliegen und es den Kindern zu Hause nicht besser geht. Auch möchten diese Kinder während der 3 Wochen Ferien in den Karpaten oft nicht von den anderen Kindern getrennt werden. Das Anwesen ist ein ehemaliges österreichisch-ungarisches Jagd-Schloss, mit verrottenden Grundmauern, und durchlöcherte Dächer. Es gibt jedoch sehr gut neu eingerichtete Zimmer durch Soroptimist. Ein Zahnarztzimmer mit 3 Konsultationstagen pro Woche, d.h. ärztliche Betreuung durch Kinderarzt im Dorf (ca 1000 Einwohner). Die Mädchen werden ausgebildet in Schneiderei-Handwerk und Hairstyling,
Weiterhin gibt es eine Werkstatt/Schreinerei, in der Kinder ausgebildet werden. Es gibt eine Turnhalle für breitgefächerten Sportunterricht.



Diese hervorragende Institution benötigt dringend einige Renovierungen, um den Erhalt sicherzustellen. Kosten für die komplette Arbeiten betragen geschätzt bestimmt einige Millionen Euro, für das aktuell dringend Notwendigste werden etwa 860'000.00 € benötigt.

20.10.2025
Operation Sofiia R.PFFD
3. Korrektur erforderlich

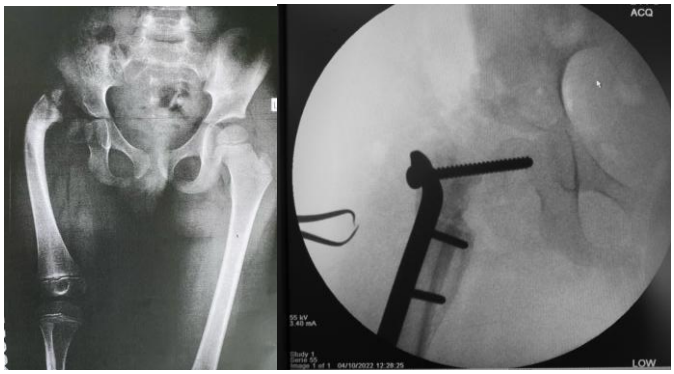

2. Korrektur in 2023: Kürzere Schrauben & Pemberton

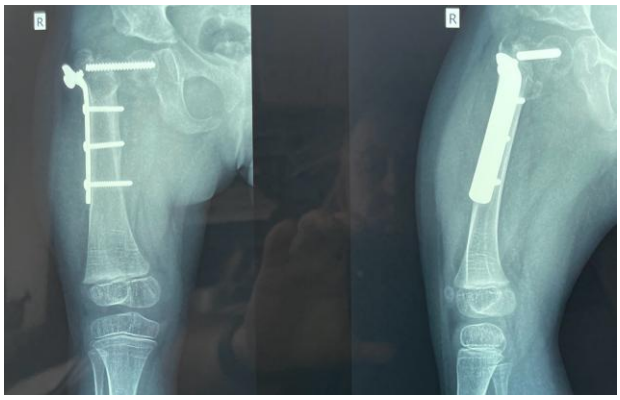

Gebrochene Schrauben

Plan Revalorisieren März 2023

Erneut Varus und Schraubenlockerung. Wiederholt vorgeschlagen, die Schraube über kleine Inzision anzuziehen, um auch Kompression auf die ‘Pseudarthrose’ auszuüben…

<u>Operation 20.10.2025</u>

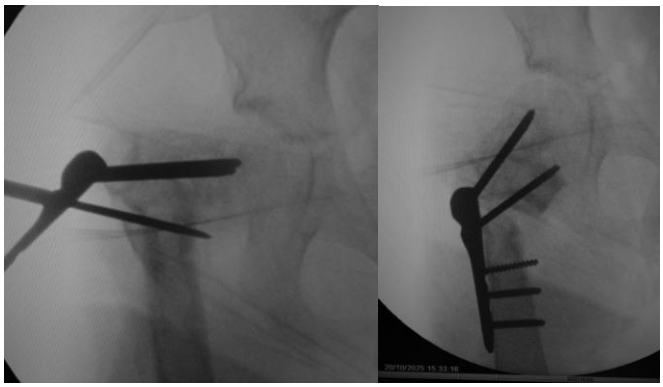

Taktik und Korrektur

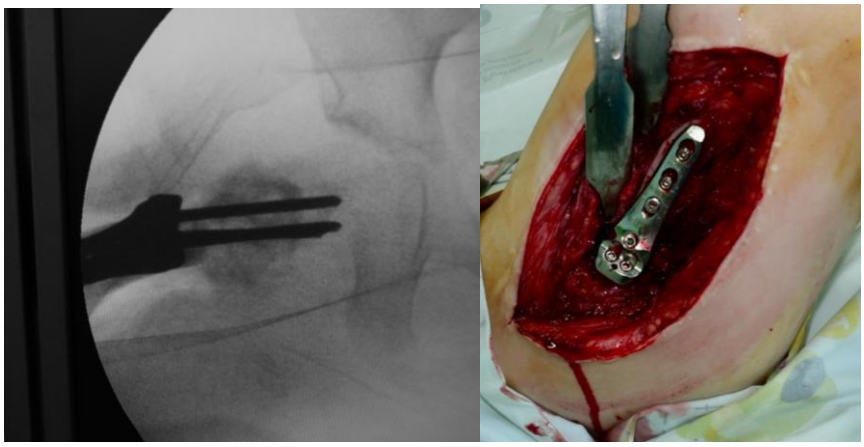

20.10.2025

24.10.2025 Wohlbefinden des Mädchens, Gips am Bauch ausgeschnitten. Entlassung nach Hause, Gips für 6 Wochen, Dann Röntgen.
Das Mädchen wurde befragt was das Unangenehmsten im Rahmen der bisherigen 4 Operationen war. Ihre Antwort war, lediglich ein wenig Halsschmerzen nach der Narkose.

21.10.2025
Konsultationen mit Dr. Romanyshin Ambulatorium

Keine Dokumentation meinerseits
Abends Treffen mit Dr. Sawchin, Traumatologe und Plast. Chirurgin aus Oxford, Plast. Chirurgen aus Riga/Lettland.

22.10.2025
Konsultationen mit Dr. Schchurovski

22.10.205. Jelesawa K.
10j altes Mädchen stellte sich 4 Jahre nach Operation vor und gab an zufrieden zu sein.

22.10.205
Viktoria L. Osteosarkom
Vater kommt mit neuem Röntgenaufnahmen.
Prof. Dr. Exner und das Team diskutieren:
Amputatiion – bzw. Alternativen zu dieser Behandlung
Tumorprothese ist für das Teamnicht vertretbar, da der Hunter'scher Kanal involviert ist und damit kontaminierte Resektion.
Denkbar wäre ein vasculärer Shunt, was andererseits Probleme mit der Verankerung und dem Wachstum geben könnte.
Der Vater will unbedingt eine Endoprothese. Wir schlagen vor, dass die Eltern sich eine Zweitmeinung einholen.

Vitaliya H.
Wiederholte Resektion am 22.10.2025

Dr. B. Romanyschyn / Dr. A. Schchurovski / Exner
Diagnose Wiederauftreten nach Resektion
Die Korrektur-Operation erfolgte nach entsprechender Absprache

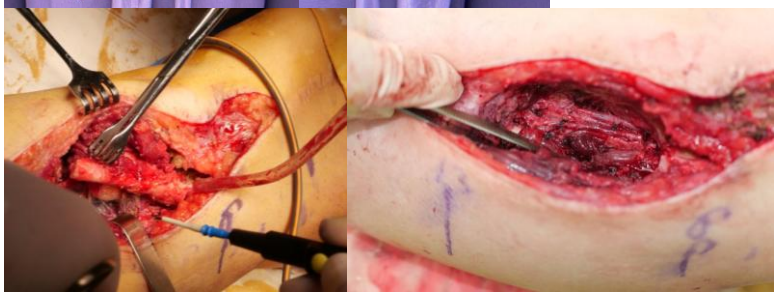

23.10.2025
Konsultationen

Sjatoslav B. 10 Jahre**.** Cerebral Palsy
Klumpfußoperation mit umfangreicher Entlastung des Patienten in 2024/2025 durchgeführt. Die Ops haben beim Patienten ein tolles Resultat erzielt, dass Prof. Dr. Exner nicht im Entferntesten so erwartet hatte.

Lubov S.

Enchondroma prox. Humerus. Zufallsbefund anlässlich der Thorax-Röntgenaufnahmen keine Beschwerden. Hatte Biopsie, Dx ‘atypital chondromatous lesion’. Bei anhaltender Beschwerdefreiheit wird eine Verlaufsdokumentation für 1 Jahr mit Standard-Röntgen durchgeführt.

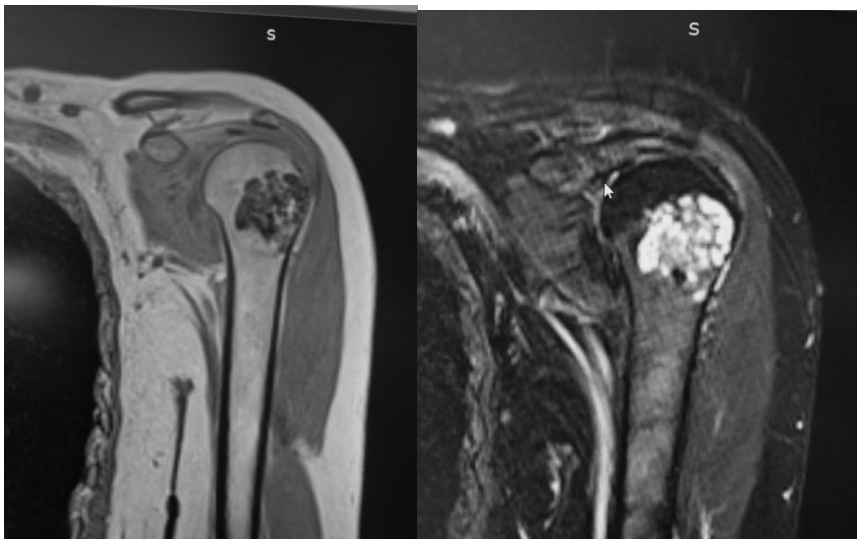

Pavlo C., 22 Jahre
Distale femur laterally diaphyseal Läsion
Osteoid-Osteoma?

Verlaufskontrolle. Falls in 3 Monaten keine Änderung vorliegt, wird eine ’Überbohrung’ unter CT durchgeführt, Falls eine Grössenzunahme festgestellt wird, sollte eine Biopsie erfolgen, möglichst mit Dekontamination des Biopsieweges.

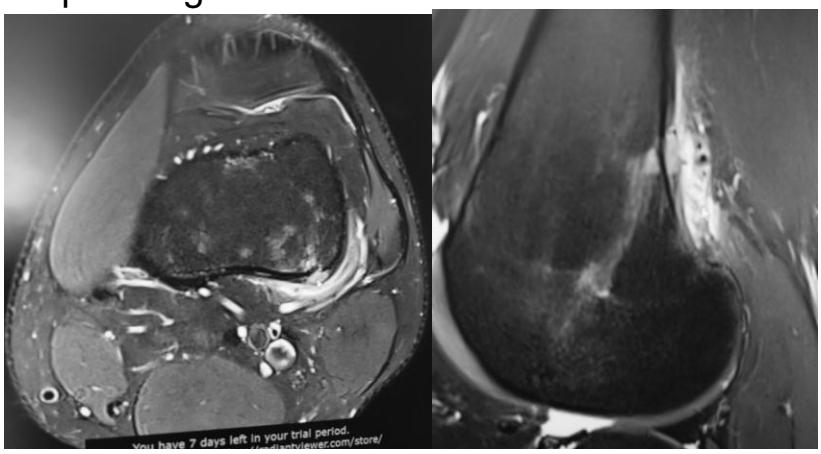

Yuri Y.

Zufallsbefund Veränderungen links dist Femur, prox. Tibia, fibula und Patella intraepiphysäre Veränderungen. Pattern für am ehesten vaskulär, andererseits dafür viel zu regelmässig. Hatte beim Fussball 1995 ohne spezielles Trauma Fx subtrochanter linkes Femur. Behandlung mit Thomas-Bügel, keine Interventiona. Gesprochen wurde wohl von Aneurysmatische Knochencyste. Füllung mit 'Knochenersatz'.

Im Januar 2025 Curettage, pathologisch ‚Thromben' festgestellt.
Jetzt zugewiesen zur Beurteilung der Zufallsbefunde linkes Knie.
Vorschlag für CT rechtes Knie

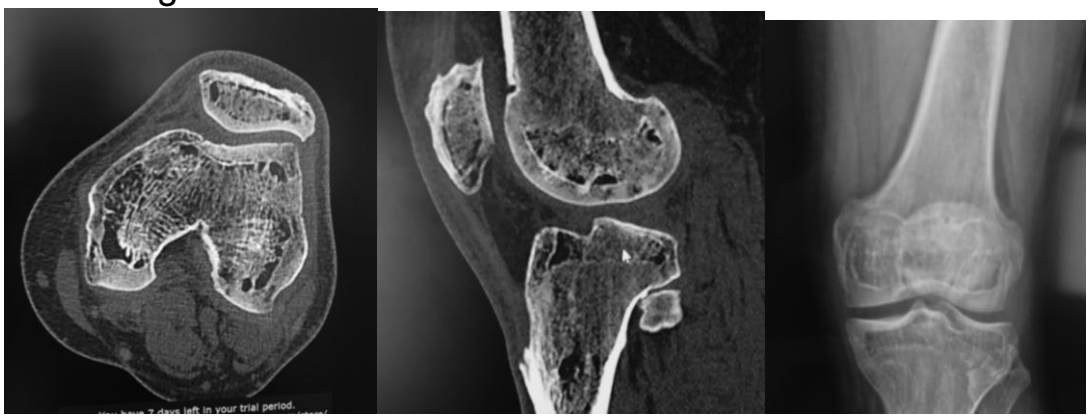

24.10.2025.
Konsultationen

Asenii K.,3Jahre
Bei Verdickung Ulna im Mai Biopsie «Kaposi-like Hemangioendothelioma».

Wäre atypisch primär im Knochen, Publikationen zeigen aggressives Bild.
Hier wird eine einfache vaskuläre Neoplasie vermutet.

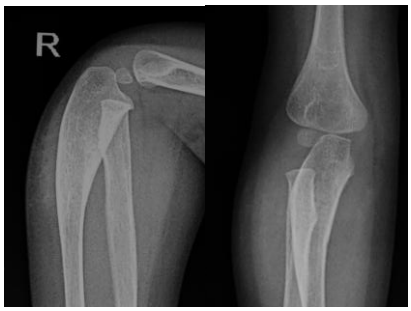

Abschließend wird auch bei diesem Ukraineeinsatz wieder
Prof. Dr. Exners unermüdliches humanitäre Engagement sehr deutlich.